



СОГЛАСОВАНО	УТВЕРЖДАЮ
<p>Главный внештатный специалист Министерства здравоохранения Российской Федерации по перинатологии, д.м.н., профессор</p> <p> Д.О. Иванов</p> <p>« ____ » _____ 2015 г.</p>	<p>Президент Российской ассоциации специалистов перинатальной медицины (РАСПМ), д.м.н., профессор, академик РАН</p> <p> Н.Н. Володин</p> <p>« ____ » _____ 2015 г.</p>

АМПЛИТУДНО-ИНТЕГРИРОВАННАЯ ЭЛЕКТРОЭНЦЕФАЛОГРАФИЯ В ОЦЕНКЕ ФУНКЦИОНАЛЬНОГО СОСТОЯНИЯ ЦЕНТРАЛЬНОЙ НЕРВНОЙ СИСТЕМЫ У НОВОРОЖДЕННЫХ РАЗЛИЧНОГО ГЕСТАЦИОННОГО ВОЗРАСТА

КЛИНИЧЕСКИЕ РЕКОМЕНДАЦИИ

2015

**АМПЛИТУДНО-ИНТЕГРИРОВАННАЯ
ЭЛЕКТРОЭНЦЕФАЛОГРАФИЯ В ОЦЕНКЕ
ФУНКЦИОНАЛЬНОГО СОСТОЯНИЯ
ЦЕНТРАЛЬНОЙ НЕРВНОЙ СИСТЕМЫ
У НОВОРОЖДЕННЫХ РАЗЛИЧНОГО
ГЕСТАЦИОННОГО ВОЗРАСТА**

Клинические рекомендации под редакцией
академика РАН Н.Н. Володина

Подготовлены: Российской ассоциацией специалистов
перинатальной медицины

Одобрены: Союзом педиатров России

Авторский коллектив:

Дегтярева М.Г.

Абалова В.В.

Гребенников В.А.

Гребенникова О.В.

Заваденко А.Н.

Заваденко Н.Н.

Медведев М.И.

Рогаткин С.О.

Клинические рекомендации подготовлены при участии:

Кафедры неонатологии ФУВ Российского национального исследовательского медицинского университета им. Н.И. Пирогова

СОДЕРЖАНИЕ

	Введение	6
1	Основы метода	8
2	История метода и развитие подходов к классификации данных аЭЭГ	12
3	Современные критерии оценки данных аЭЭГ	20
	Приложение №1	35
	Список литературы	36

ВВЕДЕНИЕ

Совершенствование медицинской помощи новорожденным детям является одним из приоритетов Российского здравоохранения. Внедрение современных перинатальных технологий в клиническую практику, главным образом в интенсивную терапию, позволило значительно снизить показатели младенческой смертности - с 10,2 на 1000 родившихся живыми в 2006 году до 7,2 за 7 месяцев 2011 года [1]. Позитивная динамика отмечена среди новорожденных детей различного гестационного возраста, включая детей с низкой и экстремально низкой массой тела, что свидетельствует об эффективности применяемых стратегий.

Однако следствием выхаживания ранее некурабельных недоношенных с экстремальной и очень низкой массой тела явился рост детской неврологической заболеваемости, что представляет серьезную медико-социальную проблему [2]. По данным зарубежной литературы, дети с очень низкой массой тела при рождении составляют 1-2% от всех новорожденных, из них выживает 85-90%. В возрасте 8 лет у данных пациентов в 10-25% имеются значительные когнитивные расстройства, 50% нуждаются в дополнительной педагогической поддержке, 20% имели серьезные проблемы при обучении в школе [3]. Исследования последних лет демонстрируют ведущую роль перинатальных повреждений головного мозга в дальнейшей дезадаптации, а в ряде случаев, и инвалидизации детей [4]. Таким образом, в современных условиях проблема своевременной диагностики и прогнозирования исходов перинатальных постгипоксических поражений центральной нервной системы (ПП ЦНС) приобретает особое значение.

Нейровизуализирующие методы исследования позволяют диагностировать структурные повреждения головного мозга с первых дней жизни. Однако глубина структурного дефекта далеко не всегда коррелирует со степенью тяжести последую-

щих неврологических отклонений [5,6]. Неспецифичность клинической симптоматики со стороны ЦНС в раннем неонатальном периоде не позволяет надежно оценить функциональное состояние ЦНС, особенно у пациентов отделений реанимации и интенсивной терапии (ОРИТ). Решением этой проблемы является включение нейрофизиологических методов диагностики в комплексное клинико-инструментальное обследование новорожденных пациентов.

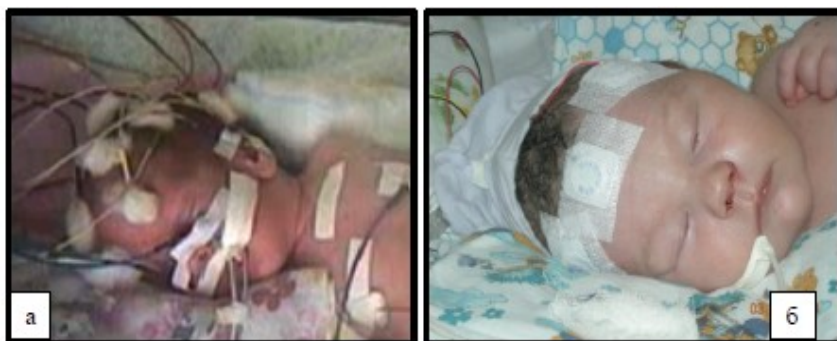1. ОСНОВЫ МЕТОДА

Электроэнцефалография (ЭЭГ) – основной нейрофизиологический метод обследования, основан на регистрации спонтанной электрической активности мозга, являющейся графическим отражением элементарных электрических процессов, протекающих в нейронах головного мозга [7]. Многоканальная неонатальная ЭЭГ подразумевает регистрацию биоэлектрической активности (БЭА) от скальповых электродов, расположенных над основными областями коры головного мозга. Методика позволяет оценивать общие и локальные характеристики фоновой БЭА с предположительной топической диагностикой источника/ов патологической активности, диагностировать задержку/нарушение созревания функционального состояния ЦНС, и объективно дифференцировать эпилептические феномены от пароксизмальных состояний несудорожного генеза [8, 9].

Однако, несмотря на очевидные достоинства, многоканальный электроэнцефалографический мониторинг в отделениях реанимации и интенсивной терапии новорожденных используется недостаточно широко. Основной причиной этого является дефицит квалифицированных специалистов-нейрофизиологов, способных интерпретировать изменения биоэлектрической активности с учетом уровня бодрствования, медикаментозной терапии, гестационного возраста и возраста пациента от зачатия, и оборудования в специализированных отделениях. К тому же, необходимость проведения большого количества лечебных и диагностических манипуляций в условиях ОРИТ не всегда позволяет сохранять положение большого количества электродов на скальпе неизменным в течение часов и дней. (Рис.1)

Рисунок 1.

Внешний вид детей при проведении многоканального видео-ЭЭГ мониторинга (а) и одноканальной амплитудно-интегрированной электроэнцефалографии (фронтальный метод фиксации электродов) (б).

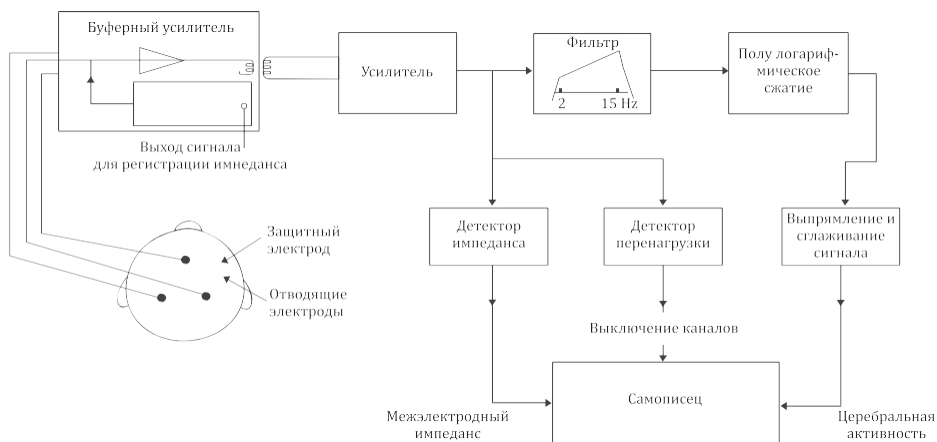

Амплитудно-интегрированная электроэнцефалография (аЭЭГ), имея в своей основе ЭЭГ, подразумевает регистрацию БЭА новорожденного с использованием малого количества отведений. Возможность получения диагностической информации в ходе длительной регистрации «у постели больного», в том числе, в интенсивной терапии, неинвазивность метода, упрощенная система мониторинга, являются несомненными преимуществами. Результаты регистрации могут трактоваться неонатологом, прошедшим специальный тренинг без участия клинического нейрофизиолога.

Преобразование сигнала в мониторе церебральных функций включает его усиление, фильтрацию, сжатие амплитуды, выпрямление и запись на жесткий диск устройства (Рис.2). При регистрации аЭЭГ на скальповые электроды подается очень слабый переменный ток частотой 400 Гц. Это необходимо для мониторингового измерения межэлектродного импеданса и контроля исправности передачи сигнала от электродов через буферный усилитель к последующим каскадам усиления. После усиления сигнал проходит фильтр с полосой пропускания от 2 до 15 Гц. Этот фильтр минимизирует артефакты от движений, потоотделения, миограммы, электрокардиограммы и возможных помех, создаваемых аппаратурой в условиях ОРИТ (искусственная вентиляция лёгких, инфузоматы и др.)

Рисунок 2.

Прохождение сигнала в мониторе церебральных функций.




ЭЭГ-сигнал регистрируется из одного отведения (в современных мониторах возможно увеличение их количества) от двух симметричных париетальных\фронтальных электродов (или четырех симметричных фронтально-париетальных электродов и двух отведений).

Верхняя и нижняя границы записи отражают вариабельность максимальных и минимальных амплитуд ЭЭГ-волн в динамике. Получается широкая полоса (тренд), нижний край которой соответствует сигналам с самой малой амплитудой, а верхний край - сигналам с максимальной амплитудой. Важно сохранять рекомендуемую межэлектродную дистанцию 75 мм, чтобы не изменять амплитуду записываемого сигнала.

Обычно используются стандартные гидрогелевые электроды, которые применимы даже для детей с ЭНМТ в течение первой недели жизни. Для доношенных пациентов предпочтительнее использовать игольчатые электроды, представленные тонкими субдермальными иглами (Рис.3).

Рисунок 3.

Внешний вид гидрогелевых (а) и игольчатых электродов (б) для проведения церебрального мониторинга.



Они незаменимы для фиксации в париетальной позиции, являющейся оптимальной для регистрации судорожной активности [10,11].

2. ИСТОРИЯ МЕТОДА И РАЗВИТИЕ ПОДХОДОВ К КЛАССИФИКАЦИИ ДАННЫХ аЭЭГ

Созданный в 60-х годах прошлого века Д. Майнардом (Maynard D.E.) и внедренный в клиническую практику совместно с П. Прайор (Prior P.F.), оригинальный монитор церебральных функций первоначально использовался для проведения постоянного ЭЭГ-мониторинга во взрослой анестезиологии и интенсивной терапии [12,13]. В 60-70х годах ряд исследователей (Bernstine, Rosen, Scibetta и др.) доказали возможность проведения фетального ЭЭГ-мониторинга. Было показано, что ФЭЭГ является чувствительным индикатором реакций мозга плода на медикаментозные воздействия и стресс-ситуации во время родов (Sokol, Rosen 1974г.) [13].

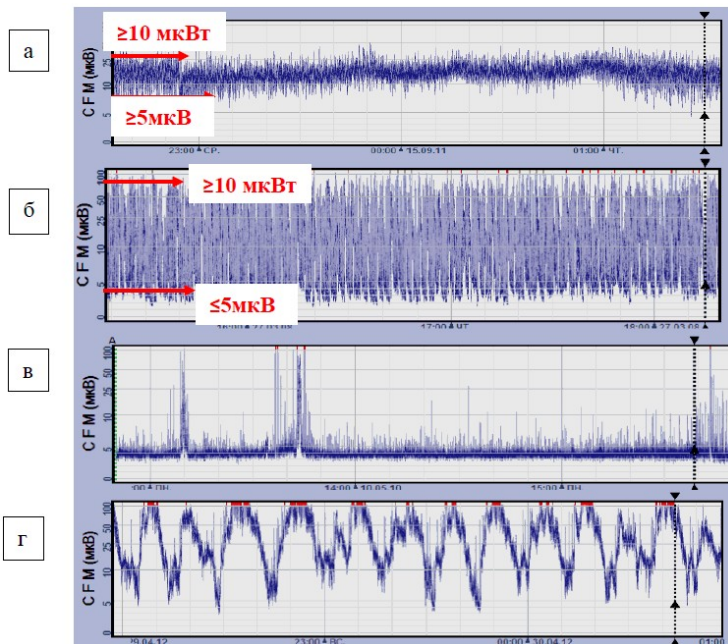
Впервые у **новорожденных** метод аЭЭГ был применен в начале 80-х годов [10, 14, 15]. Результаты первых опубликованных работ по использованию церебрального мониторинга в неонатологии продемонстрировали прикладную направленность метода [10, 16]. Было установлено, что аЭЭГ в очень ранние сроки после рождения с высокой точностью позволяет прогнозировать последующий исход после перенесенной перинатальной асфиксии. Именно этот факт способствовал внедрению метода в интенсивную терапию новорожденных.

Последующие годы характеризовались поступательным совершенствованием новой методики. В 1990 году были опубликованы нормативные показатели максимальных и минимальных аЭЭГ-амплитуд в течение периодов сна и бодрствования для детей различного гестационного возраста. Авторы впервые указали, что наиболее объективным аЭЭГ критерием зрелости у здоровых новорожденных является минимальная амплитуда активности в состоянии спокойного сна [10, 14, 17, 18, 19, 20]. Было установлено, что наличие варибельности минимальной амплитуды является основным признаком, отличающим прерывистый паттерн аЭЭГ от абсолютно патологического паттерна вспышки-подавления.

В 1999 г. Аль Наквибом (Al Naqeeb) предложена классификация, основанная на амплитуде аЭЭГ паттерна, включающая три категории нормальной и патологической аЭЭГ у доношенных новорожденных [20]. Фоновая аЭЭГ активность расценивалась как активность с нормальной амплитудой, при верхней границе паттерна ≥ 10 мкВ и нижней ≥ 5 мкВ. Умеренные отклонения от нормы характеризовались величиной верхней границы паттерна ≥ 10 мкВ и нижней ≤ 5 мкВ. Тяжелые нарушения (депрессия БЭА) при верхней границе ≤ 10 мкВ и нижней ≤ 5 мкВ. Именно эта классификация была использована в рандомизированном мультицентровом исследовании селективной краниоцеребральной гипотермии у детей, перенесших асфиксию [21] (Рис.4).

Рисунок 4.

Классификация Аль Наквиба (Al Naqeeb) для оценки фоновой активности головного мозга доношенных детей (а – нормальная активность, б – умеренные отклонения, в – тяжелые нарушения фоновой активности, г – судорожная активность).



В 2003 г. **В. Бурджаловым** (Burdjalov V.F.) с соавт. разработана и опубликована балльная система оценки степени зрелости аЭЭГ-паттерна. Шкала разработана для квантификации изменений аЭЭГ-паттерна с увеличением постнатального возраста новорожденных. Оценка основана на совокупности прерывистости, цикличности, величине минимальной амплитуды, диапазоне амплитуд. Максимальные баллы соответствовали гестационному возрасту 35-36 недель. Патологические паттерны, такие как «вспышка-подавление» или «судороги», не были включены в оценочную систему. Данная методика позволила оценивать функциональную зрелость ЦНС недоношенного новорожденного, соответствие БЭА головного мозга пациентов возрасту от зачатия [22] (Таб. 1).

Таблица 1.

Шкала В.Бурджалова (Burdjalov V.F.) для оценки функциональной зрелости ЦНС новорожденных.

Ширина записи	Амплитуда нижнего края	Уровень зрелости
<15 (сниженная)	<=5 (низкая)	Выраженное подавление
<15 (сниженная)	>5 (высокая)	Зрелый
15-20 (умеренная)	<=5 (низкая)	Очень незрелый
15-20 (умеренная)	>5 (высокая)	Созревающий
>20 (повышенная)	<=5 (низкая)	Очень незрелый
>20 (повышенная)	>5 (высокая)	Незрелый

Параметр	Данные	Баллы
Постоянность	Прерывистый	0
	Иногда постоянный	1
	Постоянный	2
Цикличность	Отсутствует	0

	Появление первых волн	1
	Неопределенная цикличность	2
	Определенная цикличность, прерванная	3
	Определенная цикличность, непрерывная	4
	Регулярная и зрелая цикличность	5
Амплитуда нижнего края	<3 мкВт (очень подавленная)	0
	3-5 мкВт (низкая)	1
	>5 мкВт (высокая)	2
Уровень (см. выше)	Очень подавленный	0
	Очень незрелый	1
	Незрелый	2
	Созревающий	3
	Зрелый	4

Общая оценка: сумма 4-х параметров. Усредненные показатели для различного ГВ:

- 24-25 нед. – 2 балла
- 27-28 нед. – 6 баллов
- 29-30 нед. – 8 баллов
- 31-32 нед. – 10 баллов
- 34 нед. – 11 баллов
- 36-37 нед. – 13 баллов

Классификация, созданная **Л.Хеллстром-Вестас** (L.Hellström-Westas) в 1995 г., объединила оценку величины амплитуды с оценкой фонового паттерна. Были определены следующие градации: **«постоянный паттерн нормальной амплитуды»** (continuous normal voltage – CNV) с min амплитудой (5)-7-10 мкВт и max 10-25-(50) мкВт, **«постоянный низкоамплитудный**

паттерн» (continuous low voltage - CLV) - постоянная активность с амплитудой около или ниже 5 мкВт, «вспышка-подавление» (burst-suppression – BS непостоянная активность с отсутствием варибельности минимальной амплитуды, вольтаж которой составляет 0-1 (2) мкВт, и вспышками с амплитудой ≥ 25 мкВт, **«изолиния»** (inactive, flat trace - FT) - отсутствие активности, «биоэлектрическое молчание», с амплитудой ≤ 5 мкВт [23]. В 1999 г. **М.Тот** (M.Toet) введен дополнительный критерий – **«прерывистый паттерн нормальной амплитуды»** (discontinuous - DC), характерный для недоношенных (непостоянная активность с варибельностью минимальной амплитуды, величина которой обычно ниже 5 мкВт, и максимальной амплитудой выше 10 мкВт) [24]. В 2003 г. паттерн «вспышка-подавление» в зависимости от количества вспышек (более или менее 100 вспышек за час) было предложено классифицировать как паттерн «вспышка- подавление +» и «вспышка-подавление -» [10, 25]. В 2006 г. отдельно выделены критерии оценки варибельной цикличности сон-бодрствование (отсутствие, незрелая и зрелая) и критерии оценки судорожной активности (одиночные, повторяющиеся судороги и эпилептический статус). Универсальность классификации позволила использовать ее у новорожденных детей любого гестационного возраста [10, 26].

Классификация фоновых паттернов аЭЭГ Л.Хеллстром-Вестас (L.Hellström-Westas), 2006 г., (Рис.5):

Фоновый паттерн – это доминирующая биоэлектрическая активность на аЭЭГ записи:

※ Постоянный паттерн: постоянная активность с минимальной амплитудой (5)-7-10 мкВт и максимальной 10-25-(50) мкВт. Этот паттерн часто называют постоянным паттерном с нормальным вольтажом, характерен для доношенных новорожденных (Рис.5а).

※ Прерывистый паттерн: непостоянная активность с вари-

абельностью минимальной амплитуды, вольтаж которой обычно ниже 5 мкВт, и максимальной амплитудой выше 10 мкВт (Рис.5б).

✳ Постоянный низковольтажный паттерн: постоянная активность с очень низкой амплитудой (около или ниже 5 мкВт) (Рис.5в).

✳ Паттерн вспышка-подавление: непостоянная активность с отсутствием варибельности минимальной амплитуды, вольтаж которой составляет 0-1 (2) мкВт, и вспышками с амплитудой более 25 мкВт.

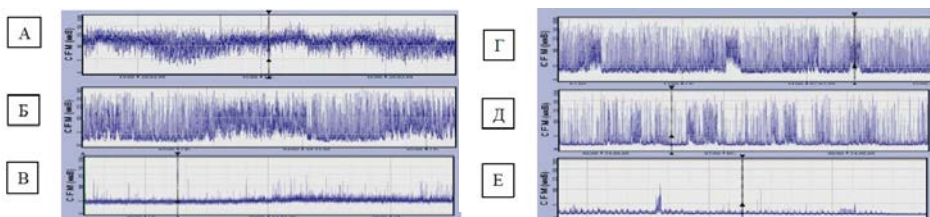
✳ Вспышка-подавление + представляет собой паттерн вспышка-подавление с частотой вспышек ≥ 100 в час (Рис.5г).

✳ Вспышка-подавление - паттерн вспышка-подавление с частотой вспышек < 100 в час (Рис.5д).

✳ Неактивный паттерн (изолиния): отсутствие активности (биоэлектрическое молчание), амплитуда менее 5 мкВт (Рис.5е).

Рисунок 5.

Классификация фоновых паттернов аЭЭГ Л.Хеллстром-Вестас (L.Hellström- Westas), 2006 г. (а - постоянный, б - прерывистый, в - постоянный низковольтажный, г - вспышка-подавление +, д - вспышка-подавление -, е - изолиния.)



Классификация цикличности сон-бодрствование Л.Хеллстром-Вестас (L.Hellström-Westas), 2006 г., (Рис.6):

Цикличность сон-бодрствование на аЭЭГ записи это плавная циклическая вариабельность, главным образом минимальной амплитуды (нижнего уровня записи). Более широкие участки записи соответствуют более прерывистой активности в течение спокойного сна (альтернирующий паттерн у доношенных), а узкая часть сопровождается более постоянной биоэлектрической активностью в течение бодрствования или активированного сна.

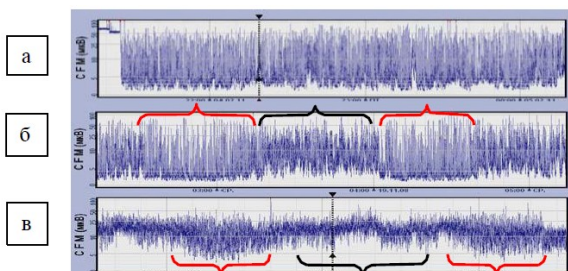
Отсутствие цикличности – нет синусоидальной вариабельности аЭЭГ паттерна (Рис.6а).

Незрелая цикличность: имеется вариабельность нижнего уровня амплитуды, но выражена менее четко в сравнении с нормативными показателями для доношенных новорожденных (Рис. 6б).

Зрелая цикличность: идентифицируются четкие синусоидальные изменения между прерывистым и более постоянным паттерном на аЭЭГ с продолжительностью цикла ≥ 20 мин (Рис.6в).

Рисунок 6.

Классификация вариабельной цикличности сон-бодрствование Л.Хеллстром-Вестас (L.Hellström-Westas), 2006 г. (а - отсутствие цикличности, б – незрелая цикличность, в – зрелая цикличность; красными скобками выделены паттерны сна, черными – бодрствования.)



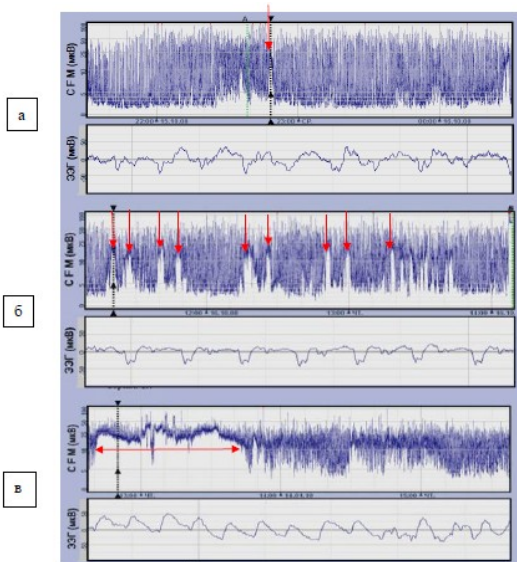
Классификация судорожной активности Л.Хеллстром-Вестас (L.Hellström-Westas), 2006 г., (Рис.7):

Эпилептическая судорожная активность на аЭЭГ обычно выражена внезапным подъемом уровня минимальной и одновременно максимальной амплитуды, часто с последующим снижением уровня записи. Судорожная активность нативной ЭЭГ сопровождается постепенным нарастанием с последующим снижением частоты и амплитуды повторяющихся вспышек или острых волн продолжительностью не менее 5-10 сек.

- ※ Одиночные судороги (Рис.7а.).
- ※ Повторяющиеся судороги – судороги, возникающие повторно с интервалом менее, чем через 30 минут (Рис7б.).
- ※ Эпилептический статус – судорожная активность продолжительностью не менее 30 минут (Рис.7в).

Рисунок 7.

Классификация судорожной активности Л.Хеллстром-Вестас (L.Hellström-Westas), 2006 г.



3. СОВРЕМЕННЫЕ КРИТЕРИИ ОЦЕНКИ ДАННЫХ аЭЭГ

Суммируя изложенное выше, в настоящее время общепризнанными критериями оценки амплитудно-интегрированной электроэнцефалографии являются:

- ✳ тип фоновой активности – прерывистая или постоянная;
- ✳ максимальная и минимальная амплитуда записи;
- ✳ циклическая вариабельность фоновой активности, (сон – бодрствование);
- ✳ наличие судорожных паттернов;
- ✳ возможность определения длительности межвспышечного интервала или количества вспышек за час (в зависимости от модификации монитора).

Тип фоновой активности

У глубоконедоношенных детей нормальная фоновая аЭЭГ-активность представлена прерывистым паттерном в виде вспышек высокоамплитудных волн, чередующихся с низкоамплитудной активностью. С увеличением гестационной зрелости уменьшается амплитуда вспышек и увеличивается продолжительность, таким образом, фоновая активность становится постоянной, сначала в состоянии бодрствования, а затем и в цикле сна [10, 27]. Параллельно периоды низкоамплитудной активности, регистрирующейся в межвспышечных интервалах (МВИ), становятся короче, снижается частота высокоамплитудных вспышек в час. Увеличение длительности межвспышечных интервалов у недоношенных детей с перинатальными церебральными повреждениями относительно референтных нормативных показателей для каждого гестационного возраста (ГВ), является прогностически значимым фактором в отношении неврологического исхода. Показано также, что длитель-

ность МВИ более 30 сек., наблюдаемая у доношенных детей с прерывистым паттерном аЭЭГ, абсолютно прогностически неблагоприятна (летальный исход или выживание с грубым неврологическим дефицитом), и ассоциирована с высоким (86%) риском развития эпилепсии [10, 28].

Высокая чувствительность метода аЭЭГ, возможность фильтрации сигналов нецеребрального происхождения, позволяет лучше осуществлять запись низкоамплитудной электрической активности, что повышает надежность выявления паттерна «вспышка-подавление». В то время как при регистрации данного патологического паттерна с помощью традиционной ЭЭГ нередко происходит наложение ЭКГ и помехи от работы электрических приборов могут маскировать грубое подавление активности в межвспышечных интервалах [10, 29].

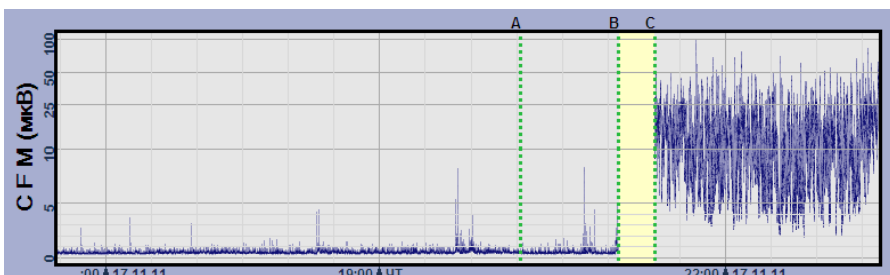
Амплитуда

К настоящему времени определены нормативные величины максимальных и минимальных аЭЭГ-амплитуд в течение периодов сна и бодрствования для различного ГВ. Эти показатели могут использоваться как дополнительные критерии оценки аЭЭГ паттерна возрасту от зачатия. Однако применение данной характеристики в качестве основной ограничено возможностью влияния экстрацеребральных артефактов и расстояния между электродами [10, 17, 18, 19, 20] (Рис.8). Особое диагностическое и прогностическое значение имеет величина минимальной амплитуды БЭА во время спокойного сна – в норме она повышается с увеличением ГВ, достигая максимума у доношенных детей. Наличие вариабельности **минимальной амплитуды** – основной признак, отличающий «прерывистый» паттерн аЭЭГ от абсолютно патологического паттерна «вспышки-подавления».

Рисунок 8.

Влияние межэлектродной дистанции на амплитуду паттерна.

(Первоначально электроды были ошибочно зафиксированы на расстоянии 40 мм (норма 75 мм), при этом регистрировался ложный паттерн «изолиния». При обнаружении ошибки и фиксации электродов с дистанцией 75 мм (маркеры В и С) идентифицирован «прерывистый» фоновый паттерн.)



Циклическая вариабельность сон-бодрствование

Циклическая вариабельность фонового паттерна аЭЭГ отражает изменения между периодами спокойного сна и активированного сна/бодрствования и может быть определена у детей в возрасте от зачатия 25–26 нед и более. В этот период только продолжительная регистрация аЭЭГ позволяет зафиксировать появление первых нерегулярных циклических изменений БЭА. Начиная с возраста 30–31 нед. от зачатия, фазы спокойного сна выглядят, как периоды увеличения ширины тренда аЭЭГ продолжительностью 20–30 мин., (Рис.6). У доношенных новорожденных при просмотре нативной ЭЭГ эти паттерны представлены альтернирующей БЭА.

Цикличность сон-бодрствование является одним из важнейших критериев оценки аЭЭГ. Время ее появления напрямую зависит от тяжести ПП ЦНС, хотя было замечено, что циклическая вариабельность со временем возникает у большинства детей (95%), и даже в 8% у тех, кто не выжил в неонатальном периоде. В исследовании Д. Осредкар (Osredkar D.) было показано,

что время появления цикличности связано с оценкой по шкале Сарнат (Sarnat). У детей, имевших 1, 2 и 3 степень ПП ЦНС по шкале Сарнат, появление циклической variability БЭА было зафиксировано в 7, 33 и 62ч. жизни соответственно [10, 30]. Ряд исследователей отмечает высокую прогностическую ценность раннего возникновения циклической variability и нормальной амплитуды при записи аЭЭГ, как предиктора благоприятного неврологического исхода после тяжелого перинатального поражения ЦНС [30].

Известно, что **фоновые характеристики** биоэлектрической активности (степень прерывистости, наличие циклической variability БЭА, амплитуда, соответствие степени зрелости общего паттерна БЭА возрасту ребенка от зачатия) имеют высокую диагностическую ценность при оценке степени тяжести ПП ЦНС у новорожденных различного гестационного возраста [10, 31]. Персистенция такого патологического паттерна, как «вспышка-подавление», является маркером тяжести повреждения мозга для доношенных детей. Установлено, что его патофизиологическую основу составляет функциональное и/или структурное разобщение нейрональных связей между корой и глубокими структурами ГМ, например таламусом [10, 28, 32, 33]. Работы К.Асо (Aso K) и др. показали, что снижение амплитуды ЭЭГ-активности прямо пропорционально распространенности энцефаломалиции преимущественно коры головного мозга, мозолистого тела, таламуса, среднего мозга и моста при патологоанатомическом исследовании новорожденных детей. Патоморфологическое исследование показало прямую взаимосвязь между количеством поврежденных нейронов и фоновой активностью аЭЭГ как у доношенных, так и у недоношенных детей [10, 34].

Судорожная активность

Применение аЭЭГ в комплексном обследовании ребенка с **неонатальными судорогами** является важным этапом диагно-

стики, позволяя обнаружить патологическую, в том числе, эпилептическую активность мозга. Данный факт особенно ценен для недоношенных новорожденных детей, учитывая высокую частоту атипичных и субклинических приступов [10, 35, 36]. Трудности диагностики судорог у новорожденных определяются особенностями их клинических проявлений, и часто отсутствием прямой корреляции между приступом и ЭЭГ-паттерном приступа. В то же время, даже при отсутствии клинически выраженных судорожных пароксизмов, при электроэнцефалографическом исследовании возможна регистрация ЭЭГ-положительных неонатальных судорог. Вместе с тем, по данным ряда авторов, лишь около 70% клинически выраженных НС могут быть верифицированы с помощью ЭЭГ [36].

Попытки создания алгоритма, автоматически детектирующего судороги, предпринимаются регулярно [37, 38]. Однако учитывая высокую вариабельность сигнала, проблемой явилась невозможность создания системы автоматического определения судорог с требуемой точностью, т.е. с достаточной чувствительностью и специфичностью и малым количеством ложноположительных маркеров. Существующие в настоящее время алгоритмы детекции обладают крайне низкой чувствительностью - от 42,9 до 66,1%. А специфичность их составляет от 56 до 90,2%. [39].

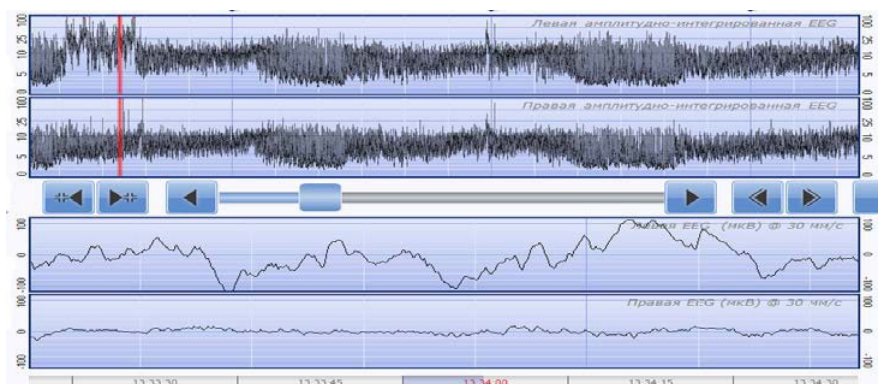
Вопрос об оптимальном **количестве и локализации электродов**, необходимых для точной диагностики неонатальных судорог, в настоящий момент остается предметом дискуссий. Ряд авторов полагает, что использование монитора с ограниченным числом каналов (1 или 2) может привести к пропуску большинства эпизодов фокальной электрической судорожной активности [40]. Существуют исследования, опровергающие это положение, показывая, что эпизоды судорожной активности продолжительностью более 30 сек. фиксируются как при пятиканальной ЭЭГ так и при одноканальной записи (положение электродов P3-P4) [41]. Показано, что при неонатальных

судорогах источники эпилептической активности в большинстве случаев локализуются в височных и центральных областях мозга [11]. Таким образом, при наличии фокальных приступов преимущество имеет парietальная фиксация электродов. В случае генерализованной эпилептической активности приступ регистрируется при любой позиции электродов. Большинство исследователей сходятся во мнении, что у детей с унилатеральными поражениями головного мозга наличие дополнительного канала регистрации позволяет получить более достоверную информацию о функциональном состоянии ЦНС пациента (Рис.9). Сравнение информативности метода аЭЭГ в диагностике эпилептической активности при одновременном проведении стандартной многоканальной ЭЭГ показало, что точность аЭЭГ без использования нативной ЭЭГ очень низка. Приступы продолжительностью 5-30 сек., не идентифицированные аЭЭГ, были выявлены лишь с помощью нативной ЭЭГ [10].

Рисунок 9.

Регистрация монолатеральных судорог при проведении двухканального церебрального мониторинга.

(В верхнем окне экрана, представляющем аЭЭГ от левого полушария, визуализируется эпизод судорожной активности, подтвержденный на подлежащей нативной ЭЭГ. На аЭЭГ от правого полушария икталных паттернов нет.)



4. ДИАГНОСТИЧЕСКАЯ И ПРОГНОСТИЧЕСКАЯ ИНФОРМАТИВНОСТЬ аЭЭГ В КЛИНИЧЕСКОЙ ПРАКТИКЕ

Высокая **прогностическая информативность** церебрального мониторинга подтверждена значительным количеством исследований. У **доношенных** детей, перенесших асфиксию в родах тяжелой степени, общая чувствительность определена как 91% (ДИ 85-95%), и негативная чувствительность 95% (ДИ 0,06-0,15) для точности прогноза неблагоприятного исхода. Метод аЭЭГ может точно предсказать исход у 80% детей через 3 часа после рождения, и у 90% детей через 6 часов жизни [24, 42]. Сочетание клинической оценки неврологического статуса с аЭЭГ в первые 12 часов жизни повышает точность прогноза с 75 до 85% [10, 43, 44]. При анализе взаимосвязи минимальной амплитуды аЭЭГ, оценки по шкале Сарнат (Sarnat) и наличия структурных изменений при магнитно-резонансной томографии (МРТ) у доношенных пациентов наибольшую прогностическую информативность показала минимальная амплитуда. Ее значение менее 4 мкВ в первые 72 часа после рождения позволяло прогнозировать выявление последующих структурных отклонений при проведении МРТ [45].

У глубоконедоношенных детей **раннее прогнозирование исхода** с использованием аЭЭГ\ЭЭГ значительно сложнее, чем у доношенных, перенесших асфиксию. Перинатальный исход зависит от степени недоношенности и спектра патологии перинатального периода, и не всегда определяется наличием первичного церебрального повреждения [46]. Тем не менее, имеются данные об информативности данных аЭЭГ в первые дни жизни в прогнозе исхода у недоношенных пациентов с массивными кровоизлияниями. Показано, что максимальное количество вспышек за час на аЭЭГ в течение первых 48 часов жизни четко взаимосвязано с исходом у детей с пери- и интравентрикулярными кровоизлияниями (ПВК) 3-4 степени [47].

Регистрация у ребенка не менее 130 вспышек за час увеличивает на 70-80% шансы выживания без или с умеренными неврологическими отклонениями. Напротив, у детей с низкой плотностью вспышек БЭА, статистически чаще отмечались летальные или тяжелые инвалидизирующие исходы.

В отличие от характеристик фонового аЭЭГ-паттерна регистрация судорожной активности не является однозначным предиктором исхода. В работе Р. Кланси (R.Clancy) было показано, что у пациентов с физиологическим паттерном аЭЭГ и ПП ЦНС легкой степени факт наличия судорог не влиял на последующий исход. Тогда как, эпилептическая активность у новорожденных в сочетании с ПП ЦНС средней степени тяжести и низкоамплитудной фоновой ЭЭГ имела статистически значимую взаимосвязь с худшим исходом [48, 49].

Известно, что данные аЭЭГ нозологически неспецифичны и отражают функциональное состояние головного мозга независимо от этиологии повреждения и наличия/характера структурного дефекта. Тем не менее, проводились работы по изучению БЭА у пациентов **при наличии определенной структурной патологии** (ПИВК, перивентрикулярная лейкомаляция (ПВЛ), гидроцефалия). Исследовались фоновые характеристики аЭЭГ-паттерна у детей при наличии метаболических нарушений, мальформаций головного мозга, инфекций ЦНС и др. Было показано, что сведения о функциональном состоянии ЦНС пациента вносят ценную информацию и могут служить дополнительным критерием оценки тяжести церебрального поражения. В частности, в работе Г.Грейзена (Greisen G) показано, что длительность персистенции патологических аЭЭГ-паттернов ассоциировалась со степенью ПИВК, а значит со степенью тяжести ПП ЦНС у данных пациентов [47, 50, 51, 52, 53, 54]. АЭЭГ-паттерн детей с ПИВК и ПВЛ статистически чаще характеризовался депрессией амплитуды БЭА и наличием иктальяной активности [55]. При этом в исследовании Г.Грейзена (Greisen G) сообщается, что депрессия фоновой аЭЭГ предшествовала

выявлению повышения эхоплотности паренхимы мозга нейровизуализирующими методами у детей с ПИВК и ПВЛ [50, 52, 55].

Ряд исследователей изучали показатели аЭЭГ у детей с прогрессирующей постгеморрагической **вентрикулодилатацией**. Было показано, что данная патология обычно сопровождается увеличением индекса медленноволновой активности, увеличением прерывистости на аЭЭГ, а также отсутствием циклической variability сон- бодрствование. Отмечается появление и/или нарастание эпилептиформной активности [27, 56]. Важно отметить, что патологические изменения аЭЭГ обычно обратимы, и фоновые характеристики БЭА быстро восстанавливаются после постановки шунта.

При использовании аЭЭГ было установлено, что в популяции детей различного гестационного возраста с ПИВК или ПВЛ в течение первых дней жизни распространены субклинические или атипичные судороги [47, 50, 51, 52, 57]. При этом количество судорожной активности, регистрирующейся на аЭЭГ у очень недоношенных детей с ПИВК 3-4 степени не имело значимой взаимосвязи с неврологическими исходами [47].

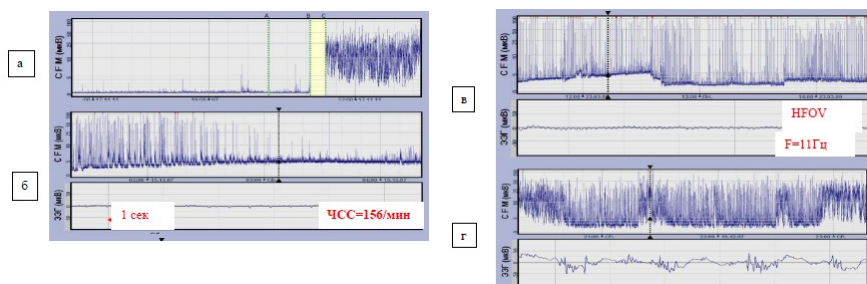
В целом, накопленный клинический опыт позволил оценить высокую диагностическую и прогностическую информативность метода. Вместе с тем, за годы использования церебрального мониторинга в неонатологии обозначилась проблема артефактов, затрудняющих интерпретацию данных, особенно у пациентов ОРИТ. Сообщалось даже о досрочном окончании научных исследований с использованием аЭЭГ по причине большого количества артефактов – более 60% продолжительности записи [58]. Источниками артефактов в записи аЭЭГ могут быть: мышечная и кардиореспираторная активность пациента, движения глаз, потоотделение, электрическая интерференция сигнала от медицинской аппаратуры, нарушения фиксации электродов, изменение межэлектродной дистанции и др. (Рис.10). Часто появление артефактов вызывают процедуры

ухода. Нередко при манипуляциях с ребенком регистрируется резкое повышение амплитуды тренда, которое может быть ошибочно принято за период судорожной активности. Таким образом, для более точной интерпретации данных аЭЭГ при наличии неоднозначных изменений тренда необходимо визуальный контроль состояния ребенка и просмотр нативной ЭЭГ. Для облегчения интерпретации все процедуры с пациентом, а также введение препаратов, должны маркироваться на записи. На протяжении всей регистрации желательно сохранять значение импеданса электродов (мера качества контакта электрода с кожей пациента) менее 5 кОм [10].

Рисунок 10.

Примеры артефактов аЭЭГ.

(а – неправильное положение электродов – изменена межэлектродная дистанция, б – ЭКГ-артефакт, в – высокочастотная вентиляция, г – самостоятельные вдохи пациента – «гаспсы».)



В настоящее время область применения церебрального мониторинга в неонатологии продолжает активно расширяться. Имеются исследования функционального состояния ЦНС у пациентов с различной патологией, нарушающей течение постнатальной адаптации. Изучалась динамика данных аЭЭГ у детей с пневмотораксом, на фоне введения сурфактанта (Hellström-Westas, 1992г.), на фоне нарушения кислотно-основного состояния (КОС) (Eaton, 1994г.), изменения уровня углекислоты крови (Victor, 2005г.). Исследовалась БЭА новорожденных с гемодинамическими нарушениями (Greisen, 1988г.), на фоне изменений

артериального давления (West C., 2006г.). Изучались изменения характеристик аЭЭГ у пациентов на фоне гемотрансфузии (Benders, 2000г.) В частности, было установлено, что на фоне проведения гемотрансфузии сопровождающейся увеличением сердечного выброса, по данным аЭЭГ регистрировалось увеличение МВИ, повышение прерывистости, относительное снижение дельта активности, снижение варибельной цикличности. Перспективно использование амплитудно-интегрированной энцефалографии совместно с церебральной оксиметрией, особенно в кардиохирургии новорожденных (van Bel, 2011). В литературе имеются сведения о применении аЭЭГ у детей, получающих терапию с использованием экстракорпоральных методов оксигенации.

Применение современных нейропротективных стратегий, используемых в интенсивной терапии новорожденных, предполагает постоянный мониторинг функционального состояния ЦНС. Метод аЭЭГ дает возможность оценить адекватность проводимой интенсивной терапии пациенту в ОРИТ. Основным критерием эффективности является нормализация фоновых характеристик БЭА. При отсутствии клинических эквивалентов приступа, в том числе на фоне проведения противосудорожной терапии, мониторинг церебральных функций позволяет убедиться в отсутствии ЭЭГ-положительных судорог.

Общеклинической проблемой является необходимость проведения церебрального мониторинга у детей, получающих медикаментозную терапию. Одним из эффектов седативных и антиэпилептических препаратов является подавление фоновой БЭА, что может исказить истинную картину функционального состояния головного мозга. В случае, если фоновую активность расценивают как физиологическую, клиническая интерпретация данных аЭЭГ не вызывает трудностей. Однако, при несоответствии характеристик фонового паттерна аЭЭГ референтным нормам от зачатия для ребёнка исследуемого возраста за счет большей прерывистости и снижения амплитуды, клиницисты

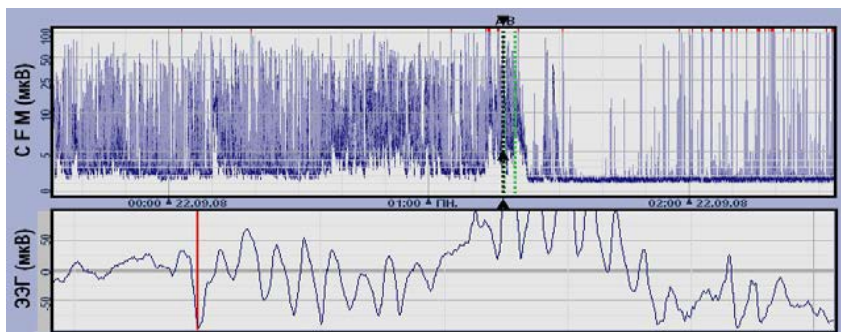
и нейрофизиологи должны дифференцировать влияния церебрального повреждения (гипоксия-ишемия), и эффекты применения препаратов.

В исследованиях, посвященных оценке влияния лекарств на неонатальную аЭЭГ, было показано, что большинство седативных и антиэпилептических препаратов подавляют фоновую БЭА, включая цикличность сон - бодрствование [10]. Степень депрессии фоновой активности зависит от типа препарата, дозы и времени, в течение которого его вводили. Изменения характеристик аЭЭГ под влиянием некоторых медикаментов также могут быть связаны с тяжестью основного заболевания. Так, у детей с тяжелыми гипоксически-ишемическими поражениями головного мозга реакция на медикаментозную терапию выражена в бóльшей степени (Рис. 11).

Рисунок 11.

Изменение БЭА головного мозга пациента под влиянием медикаментозной терапии (оксибутират Na).

Черная линия на аЭЭГ отмечает место, которому соответствует нативная ЭЭГ (нижняя часть рисунка) – выявлена эпилептиформная активность. Зеленая линия - маркер – введение препарата.



Доказанная диагностическая и прогностическая информативность метода при асфиксии у доношенных новорожденных стала основанием для включения аЭЭГ в обязательный протокол отбора пациентов для краниocereбральной гипотермии.

Контролируемая гипотермия все шире используется у детей перенесших тяжелую асфиксию в родах. Суть методики заключается в создании гипотермического воздействия, позволяющего прервать вторую фазу гипоксически-ишемического повреждения и снизить количество погибших клеток в результате вторичного энергетического дефицита/апоптоза. Принципиальным моментом является время начала гипотермии в первые 6 часов после рождения, соответствующие «терапевтическому окну». Изучение экспериментальной модели асфиксии на животных показало, что начало охлаждения до 1,5 часов от момента воздействия гипоксии, снижает количество погибших нервных клеток на 70%, при старте гипотермии до 5,5 часов, количество погибших нервных клеток снижается на 50%, а при начале после 6 часов, оно не является статистически значимым [59].

В 2007 году опубликован Кохрейновский обзор (мета-анализ историй 638 доношенных новорожденных с умеренной/тяжелой энцефалопатией и историей асфиксии в родах), который свидетельствовал о статистически значимом и клинически важном снижении летальности и тяжелой психоневрологической инвалидности в возрасте 18 месяцев жизни у детей, пролеченных гипотермией [60]. Сообщается об отсутствии летальности или тяжелой психоневрологической инвалидности у одного пациента из шести пролеченных [61]. Анализ результатов позволил рекомендовать применение терапевтической гипотермии в клинической неонатальной практике.

Как краниocereбральная, так и общая гипотермии применяются у детей с ГВ 36 нед. и старше и массой тела при рождении более 1800 г. Показаниями к гипотермии является **комплекс клиничко-лабораторных и аЭЭГ-критериев.**

По результатам многоцентровых рандомизированных исследований метод доказал свою безопасность и эффективность [21, 62, 63, 64]. Однако наблюдаемые побочные эффекты нельзя

назвать незначимыми. За время лечения клиницистами отмечено удлинение периода полувыведения препаратов, увеличение протромбинового времени, тромбоцитопения, синусовая брадикардия, пролонгированная зависимость от вазопрессоров, удлинение интервала QT, увеличение потребности в кислороде [65].

При проведении церебрального мониторинга в течение гипотермии у пациентов регистрируется снижение как амплитуды фонового паттерна, так и амплитуды судорог. Возможно отсроченное появление вариабельной цикличности сон-бодрствование. В целом, при аЭЭГ/ЭЭГ мониторинге на фоне гипотермии затрудняется идентификация эпилептической активности и снижается прогностическое значение метода. Между тем, исследователи подчеркивают очень высокую частоту возникновения судорог в периоде согревания [65].

Таким образом, использование потенциально опасных стратегий возможно лишь при условии всестороннего клинико-лабораторного контроля, исчерпывающего мониторинга жизненно важных функций, в том числе мониторинга функционального состояния ЦНС.

Суммируя накопленный опыт клинического использования амплитудно-интегрированной электроэнцефалографии, в настоящее время целесообразно и оправдано ее включение в протокол обследования новорожденных пациентов ОРИТ из группы высокого риска церебрального повреждения. Вместе с тем, необходимо подчеркнуть, что практическое применение этого чрезвычайно информативного метода диагностики потребует создания системы подготовки неонатологов по вопросам регистрации и анализа данных аЭЭГ, а также оснащения аппаратурой специализированных отделений. Важно также отметить, что метод имеет ряд ограничений при интерпретации данных. Наличие межполушарной асимметрии и синхронности БЭА, а также характеристики так называемых «онтогенетиче-

ских маркеров созревания», имеющих принципиальное клиническое и прогностическое значение, не могут быть выявлены аЭЭГ-мониторингом с малым количеством электродов.

Исходя из диагностических возможностей, основными направлениями клинического применения метода мониторинга аЭЭГ являются:

- ※ оценка функционального состояния у новорожденных и детей в критическом состоянии и определение степени тяжести ПП ЦНС;
- ※ диагностика неонатальных судорог;
- ※ прогнозирование исходов у новорожденных с перинатальными церебральными поражениями;
- ※ определение показаний к краниocereбральной/общей гипотермии у детей, перенесших асфиксию среднетяжелой или тяжелой степени.

ПРИЛОЖЕНИЕ №1:

ПРОТОКОЛ ПРОВЕДЕННОГО МОНИТОРИНГА а-ЭЭГ:

I. Паспортная часть

- ФИО ребенка
- Возраст (сутки жизни)
- Гестационный возраст ребенка (ГВ)
- Время начала записи, время окончания записи
- Общая длительность мониторинга (часы, мин.)
- Позиция электродов, одно- /двух- канальное отведение БЭА
- Терапия на момент исследования (седативная, противосудорожные препараты, миорелаксанты - препараты, дозы, режим введения, последнее введение до начала мониторинга)

II. Краткая характеристика параметров биоэлектрической активности

- Общее качество записи (наличие артефактов, затрудняющих интерпретацию, их происхождение)
- Тип фоновой активности (прерывистая/постоянная)
- Минимальная и максимальная амплитуда записи
- Циклическая вариабельность паттерна БЭА (наличие/ отсутствие, время появления, характеристика (см. рис. 6))
- Изменение характера фонового паттерна в течение записи
- Оценка по шкале В. Бурджалова для недоношенных новорожденных (см. таб.1)
- Наличие судорожных паттернов
- Реактивность (изменение характеристик БЭА на введение препаратов, тактильные, болевые (манипуляции) стимулы)

III. Заключение.

- Функциональное состояние ЦНС по данным аЭЭГ мониторинга удовлетворительное /нарушение функционального состояния ЦНС средней/ тяжелой степени
- Характеристики биоэлектрической активности головного мозга соответствуют/не соответствуют ГВ (Для недоношенных новорожденных - балльная оценка по шкале В. Бурджалова)
- Общая характеристика паттерна аЭЭГ по классификации по классификации Л. Хеллстром-Вестас, 2006
- Судорожная активность не зарегистрирована /зарегистрирована (единичная, повторная, эпилептический статус)

СПИСОК ЛИТЕРАТУРЫ

1. Младенческая смертность в январе–июле 2011 года опустилась до 7,5%. Федеральная служба государственной статистики, Естественное движение населения Российской Федерации за I полугодие 2011 года. Демоскоп Weekly. №477–478, 12–25 сентября 2011. <http://demoscope.ru/weekly/2011/0477/barom04.php>. 2.
2. Дети в России. 2009. Статистический сборник. М.: ИИЦ «Статистика России»; 2009; 122.
3. Preterm Birth: Causes, Consequences, and Prevention. Institute of Medicine (US) Committee on Understanding Premature Birth and Assuring Healthy Outcomes; Behrman RE, Butler AS, editors. Washington (DC): National Academies Press (US); 2007.
4. Allen MC. Neurodevelopmental outcomes of preterm infants. *Curr Opin Neurol*. 2008; 21(2):123-8.
5. Inder TE, Anderson NJ, Spencer C, Wells S, Volpe JJ. White matter injury in the premature infant: a comparison between serial cranial sonographic and MR findings at term. *AJNR Am J Neuroradiol*. 2003 May; 24(5):805-9.
6. Blankenberg FG, Loh NN, Bracci P, D'Arceuil HE, Rhine WD, Norbush AM, et al. Sonography, CT, and MR imaging: a prospective comparison of neonates with suspected intracranial ischemia and hemorrhage. *AJNR Am J Neuroradiol*. 2000 Jan; 21(1):213-8.
7. Зенков ЛР. Клиническая электроэнцефалография (с элементами эпилепто-логии). Таганрог: Издательства ТРТУ; 1996; 358.
8. Volpe JJ. *Neurology of the Newborn*. 5th ed. Philadelphia: Elsevier; 2008.
9. Володин НН, Строганова ТА, Дегтярева МГ, Рогаткин СО. Спектральные характеристики ЭЭГ спокойного сна у детей первого месяца жизни как критерии тяжести и прогноза исходов перенесенного перинатального поражения ЦНС. Вопросы гинекологии, акушерства и перинатологии. 2005; 4(5-6):33-44.
10. Hellström-Westas L, de Vries LS, Rosen I. *An Atlas of Amplitude-Integrated EEGs in the Newborn*. London, UK: Parthenon Publishing; 2008.
11. Patrizi S, Holmes GL, Orzalesi M, Allemand F. Neonatal seizures: characteristics of EEG ictal activity in preterm and fullterm infants. *Brain Dev*. 2003 Sep; 25(6):427-37.
12. Maynard DE. EEG analysis using an analogue frequency analyser and a digital computer. *Electroencephalogr Clin Neurophysiol*. 1967; 23:487.
13. Прайор ПФ. Мониторный контроль функций мозга. М.: Медицина; 1982.
14. Viniker DA, Maynard DE, Scott DF. Cerebral function monitor studies in neonates. *Clin Electroenceph*. 1984; 15:185-92.
15. Bjerre I, Hellström-Westas L, Rosén I, Svenningsen N. Monitoring of cerebral function after severe asphyxia in infancy. *Arch Dis Child*. 1983 Dec; 58(12):997-1002.
16. Archbald F, Tejani N, Handwerker SM. Cerebral function monitor in the neonate. II.

- Birth asphyxia. *Dev Med Child Neurol.* 1984; 26:162-8.
17. West CR, Harding JE, Williams CE, Gunning MI, Battin MR. Quantitative electroencephalographic patterns in normal preterm infants over the first week after birth. *Early Hum Dev.* 2006 Jan;82(1):43-51. Epub 2005 Oct 5.
 18. Thornberg E, Thiringer K. Normal patterns of cerebral function monitor traces in term and preterm neonates. *Acta Paediatr Scand.* 1990;79:20-5.
 19. Sisman J, Campbell DE, Brion LP. Amplitude-integrated EEG in preterm infants: maturation of background pattern and amplitude voltage with postmenstrual age and gestational age. *J Perinatol.* 2005; 25:391-6.
 20. Naqeeb N, Edwards AD, Cowan FM, Azzopardi D. Assessment of neonatal encephalopathy by amplitude-integrated electroencephalography. *Pediatrics.* 1999 Jun; 103(6 Pt 1):1263-71.
 21. Gluckman PD, Wyatt JS, Azzopardi D, Ballard R, Edwards AD, Ferriero DM, et al. Selective head cooling with mild systemic hypothermia after neonatal encephalopathy: multicentre randomised trial. *Lancet.* 2005 Feb 19-25; 365(9460): 663-70.
 22. Burdjalov VF, Baumgart S, Spitzer AR. Cerebral function monitoring a new scoring system for the evaluation of brain maturation in neonates. *Pediatrics.* 2003; 112:855-61.
 23. Hellström-Westas L, Rosén I, Svenningsen NW. Predictive value of early continuous amplitude integrated EEG recordings on outcome after severe birth asphyxia in full term infants. *Arch Dis Child Fetal Neonatal Ed.* 1995 Jan; 72(1):F34-8.
 24. Toet MC, Hellström-Westas L, Groenendaal F, Eken P, de Vries LS. Amplitude integrated EEG at 3 and 6 hours after birth in fullterm neonates with hypoxic ischemic encephalopathy. *Arch Dis Child.* 1999; 81:F19-F23.
 25. Hellström-Westas L, de Vries LS, Rosen I. *An Atlas of Amplitude-Integrated EEGs in the Newborn.* London, United Kingdom: Parthenon Publishing; 2003.
 26. Hellström-Westas L, de Vries L, Rosen I, Greisen G. Amplitude-Integrated EEGs classification and interpretation in preterm and term infants. *NeoReviews* 2006; 7(2):76-87.
 27. Olischar M, Klebermass K, Kuhle S, Hulek M, Kohlhauser C, Rucklinger E, et al. Reference values for amplitude-integrated electroencephalographic activity in preterm infants younger than 30 weeks' gestational age. *Pediatrics.* 2004; 113:e61-6.
 28. Menache CC, Bourgeois BF, Volpe JJ. Prognostic value of neonatal discontinuous EEG. *Pediatr Neurol.* 2002; 27:93-101.
 29. Toet MC, van der Meij W, de Vries LS, Uiterwaal CS, van Huffelen KC. Comparison between simultaneously recorded amplitude integrated electroencephalogram (cerebral function monitor) and standard electroencephalogram in neonates. *Pediatrics.* 2002 May; 109(5):772-9.
 30. Osredkar D, Toet MC, van Rooij LG, van Huffelen AC, Groenendaal F, de Vries LS. Sleep-wake cycling on amplitude-integrated electroencephalography in term newborns with hypoxic-ischemic encephalopathy. *Pediatrics.* 2005 Feb; 115(2): 327-32.

31. Klebermass K, Kuhle S, Kohlhauser-Vollmuth C. Evaluation of the Cerebral Function Monitor as a tool for neurophysiological surveillance in neonatal intensive care patients. *Childs Nerv Syst.* 2001; 17(9):544-50.
32. Grigg-Damberger MM, Coker SB, Halsey CL, Anderson CL. Neonatal burst suppression: its developmental significance. *Pediatr Neurol.* 1989 Mar-Apr; 5(2):84-92.
33. Steriade M, Amzica F, Contreras D. Cortical and thalamic cellular correlates of electroencephalographic burst-suppression. *Electroencephalog Clin Neurophysiol.* 1994; 90:1-16.
34. Aso K, Scher M, Barmada MA. Neonatal electroencephalography and neuropathology. *J Clin Neurophysiol.* 1989; 6:103-23.
35. Mizrahi EM, Kellaway P. Characterization and classification of neonatal seizures. *Neurology.* 1987; 37:1837-44.
36. Clancy RR. The contribution of EEG to the understanding of neonatal seizures. *Epilepsia.* 1996; 37 Suppl 1:S52-9.
37. Gotman J, Flanagan D, Zhang J, Rosenblatt B. Automatic seizure detection in the newborn: methods and initial evaluation. *Electroenceph Clin Neurophysiol* 1997; 103:356-62.
38. Navakatikyan MA, Colditz PB, Burke CJ, Inder TE, Richmond J, Williams CE. Seizure detection algorithm for neonates based on wave-sequence analysis. *Clin Neurophysiol.* 2006 Jun; 117(6):1190-203. Epub 2006 Apr 19.
39. Faul S, Boylan G, Connolly S, Marnane L, Lightbody G. An evaluation of automated neonatal seizure detection methods. *Clin Neurophysiol.* 2005 Jul; 116(7):1533-41.
40. Tekgul H, Bourgeois BF, Gauvreau K, Bergin AM. Electroencephalography in neonatal seizures: comparison of a reduced and a full 10/20 montage. *Pediatr Neurol.* 2005 Mar; 32(3):155-61.
41. Hellström-Westas L. Comparison between taperecorded and amplitude-integrated EEG monitoring in sick newborn infants. *Acta Paediatr.* 1992; 81:812-9.
42. Thornberg E, Ekström-Jodal B. Cerebral function monitoring: a method of predicting outcome in term neonates after severe perinatal asphyxia. *Acta Paediatr.* 1994; 83:596-601.
43. Shalak LF, Laptook AR, Velaphi SC, Perlman JM. Amplitude-integrated electroencephalography coupled with an early neurologic examination enhances prediction of term infants at risk for persistent encephalopathy. *Pediatrics.* 2003 Feb; 111(2):351-7.
44. Finer NN, Robertson CM, Richards RT, Pinnell LE, Peters KL. Hypoxic-ischemic encephalopathy in term neonates: perinatal factors and outcome. *J Pediatr.* 1981 Jan; 98(1):112-7.
45. Shah DK, Lavery S, Doyle LW, Wong C, McDougall P, Inder TE. Use of 2-channel bedside electroencephalogram monitoring in term-born encephalopathic infants related to cerebral injury defined by magnetic resonance imaging. *Pediatrics.* 2006 Jul; 118(1):47-55.
46. Tharp BR, Scher MS, Clancy RR. Serial EEGs in normal and abnormal infants with birthweights less than 1200 grams – a prospective study with long term follow-up.

- Neuropediatrics. 1989; 20:64-72.
47. Hellström-Westas L, Klette H, Thorngren-Jerneck K, Rosén I. Early prediction of outcome with aEEG in preterm infants with large intraventricular hemorrhages. *Neuropediatrics*. 2001; 32(6):319-24.
 48. Legido A, Clancy RR, Berman PH. Neurologic outcome after electroencephalographic proven neonatal seizures. *Pediatrics*. 1991; 88:583-96.
 49. Robertson C, Finer N. Term infants with hypoxic-ischemic encephalopathy: outcome at 3.5 years. *Dev Med Child Neurol*. 1985; 27:473-84.
 50. Greisen G, Hellström-Westas L, Lou H, Rosén I, Svenningsen NW. EEG depression and germinal layer haemorrhage in the newborn. *Acta Paediatr Scand*. 1987 May; 76(3):519-25.
 51. Hellström-Westas L, Rosén I, Svenningsen NW. Cerebral function monitoring in extremely small low birthweight (ESLBW) infants during the first week of life. *Neuropediatrics*. 1991; 22:27-32.
 52. Connell J, de Vries L, Oozeer R, Regev R, Dubowitz LM, Dubowitz V. Predictive value of early continuous electroencephalogram monitoring in ventilated preterm infants with intraventricular hemorrhage. *Pediatrics*. 1988 Sep; 82(3):337-43.
 53. Radvanyi-Bouvet MF, de Bethmann O, Monset-Couchard M, et al. Cerebral lesions in early prematurity: EEG prognostic value in the neonatal period. *Brian Dev*. 1987; 9:399- 405.
 54. Clancy RR, Tharp BR, Enzman D. EEG in premature infants with intraventricular hemorrhage. *Neurology*. 1984; 34:583-9.
 55. Connell J, Oozeer R, Regev R, De Vries LS, Dubowitz LM, Dubowitz V. Continuous four-channel EEG monitoring in the evaluation of echodense ultrasound lesions and cystic leucomalacia. *Arch Dis Child*. 1987 Oct; 62(10):1019-24.
 56. Saukkonen AL. Electroencephalographic findings in hydrocephalic children prior to initial shunting. *Childs Nerv Syst*. 1988; 4:339-43
 57. Watanabe K, Hakamada S, Kuroyanagi M, Yamazaki Takeuchi T. Electroencephalographic study of intraventricular hemorrhage in the preterm newborn. *Neuropediatrics*. 1983 Nov; 14(4):225-30.
 58. Suk D, Krauss AN, Engel M, Perlman JM. Amplitude-integrated electroencephalography in the NICU: frequent artifacts in premature infants may limit its utility as a monitoring device. *Pediatrics*. 2009 Feb;123(2):e328-32. doi: 10.1542/ peds.2008-2850. Epub 2009 Jan 19.
 59. Gunn AJ, Bennet L, Gunning MI, Gluckman PD, Gunn TR. Cerebral hypothermia is not neuroprotective when started after postischemic seizures in fetal sheep. *Pediatr Res*. 1999 Sep;46(3):274-80.
 60. Jacobs S, Hunt R, Tarnow-Mordi W, Inder T, Davis P. Cooling for newborns with hypoxic ischaemic encephalopathy. *Cochrane Database Syst Rev*. 2007 Oct 17; (4): CD003311.
 61. Pfister RH, Soll RF. Hypothermia for the treatment of infants with hypoxicischemic encephalopathy. *Adv Neonatal Care*. 2010 Apr;10(2): 60-6; quiz 67-8.
 62. Eicher DJ, Wagner CL, Katikaneni LP, Hulsey TC, Bass WT, Kaufman DA, et al.

63. Moderate hypothermia in neonatal encephalopathy: efficacy outcomes. *Pediatr Neurol.* 2005 Jan;32(1):11-7.
64. Shankaran S, Laptook AR, Ehrenkranz RA, Tyson JE, McDonald SA, Donovan EF, et al; National Institute of Child Health and Human Development Neonatal Research Network. Whole-body hypothermia for neonates with hypoxic-ischemic encephalopathy. *N Engl J Med.* 2005 Oct 13;353(15):1574-84.
65. Azzopardi DV, Strohm B, Edwards AD, Dyet L, Halliday HL, Juszczak E, et al; TOBY Study Group. Moderate hypothermia to treat perinatal asphyxial encephalopathy. *N Engl J Med.* 2009 Oct 1;361(14):1349-58. doi: 10.1056/NEJMoa0900854.
66. Wachtel EV, Hendricks-Muñoz KD. Current Management of the Infant Who Presents with Neonatal Encephalopathy.